

TRATAMIENTO MEDIANTE BIOMAGNETISMO (CURACIÓN CON IMANES) DE TUMOR (NEOPLASIA) EN SENO DERECHO.

Esta entrada será dedicada a un tratamiento que realizamos en una mujer de 31 años con diagnóstico de tumoración en seno derecho (fibroadenoma mamario) además de padecer fibrosis quística mamaria en ambos senos.

Antes de exponer el caso y tratamiento recuerden que no existen fórmulas iguales para dos casos en lo que se refiere a tratamiento aún del mismo padecimiento, es decir, los pares biomagnéticos que se encontraron en esta persona con tumoración en seno derecho podrían o no ser iguales en otra persona diagnosticada con tumor en seno derecho, así que nunca dos casos serán iguales ni responderán al mismo tratamiento, cada caso es único.

Lleven en todo momento un control de seguimiento médico y si hay las posibilidades (económicas) de hacer estudios programados realícenlos, como ultrasonidos en este caso para ir registrando la evolución de la terapia.

El fibroadenoma mamario es el tumor benigno más común de la mama que se registra en mujeres. Es una neoplasia (más conocida como tumor) formada por el tejido fibroso y glandular, aunque son crecimientos anormales no son cancerosos y no pueden propagarse del seno hacia otros lugares, si tienen un crecimiento considerable es necesaria la cirugía.

Como podrán observar en el primer estudio la conclusión era que padecía un proceso inflamatorio crónico y la paciente estaba programada para cirugía en el mes de Agosto.

CENTRO DE DIAGNOSTICO INTEGRAL MENA, SA DE CV.
ANALISIS CLINICOS, MASTOGRAFIA, RAYOS X, ULTRASONIDO.
Resq. Sanitario: Dto. Francisco Rodríguez N. Avilá, México Rodríguez. CED: PRCF_09013
CALLE NºD. ARTILLERO No. 39. COL. CENTRO. TEL. 55 57 806 HORARIO DE LUNES A VIERNES DE 8:00 A 20:00 HRS. SABADOS DE 8:00 A 14:00 HRS

PACIENTE:	LUCIA QUIROZ AVILES
EDAD: 31 AÑOS.	SEXO: FEMENINO.
MEDICO TRATANTE:	A QUIEN CORRESPONDA
ESTUDIO:	ULTRASONIDO MAMARIO.
FECHA: 28 de febrero de 2009	HORA: 12:23

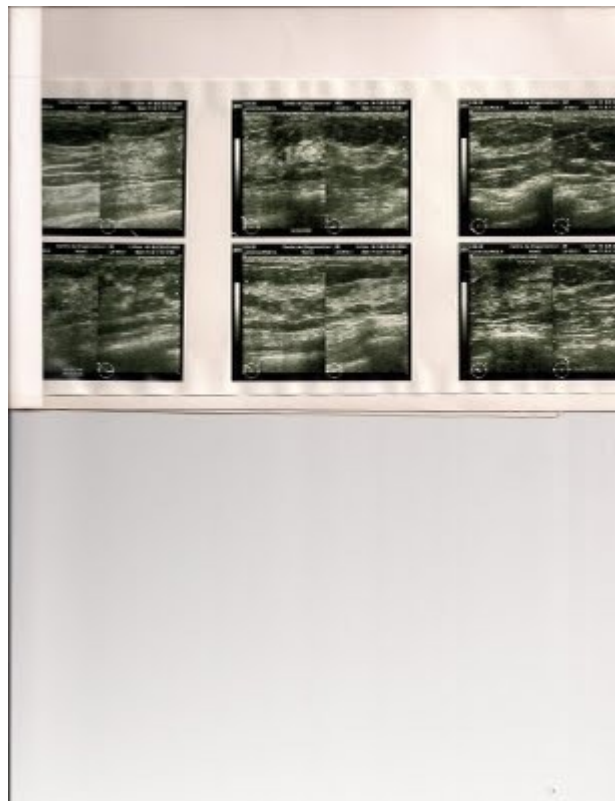
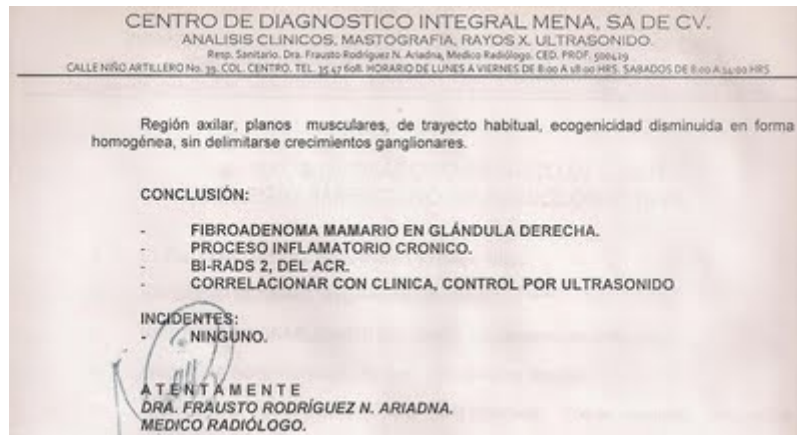
Se realizó estudio en tiempo real, con transductor lineal de 5 MHz, en equipo Medison, Digital V, observándose:

Piel de grosor y ecogenicidad habitual, sin datos de retracción.

Pezones centrales, ecogenicidad homogénea.

Glándula mamaria derecha, de morfología habitual, parénquima de tipo fibroglandular, de predominio glandular, en cuadrante superior externo (22:00 hrs) con lesión hipocóica, lobulada, ovoides de 6*3, móvil. Sin datos de dilatación ductal

Glándula mamaria izquierda, de morfología habitual, parénquima de tipo fibroglandular, de predominio fibroso, en cuadrantes externos, sin lesiones focales, ni difusas. Ni datos de dilatación ductal



Estas son las sesiones que llevamos de biomagnetismo antes de realizar un segundo estudio:

11/Julio/09 Primer sesión
Pares encontrados:

- Nervio vago – Riñón
- Escápula derecha – escápula izquierda
- Deltoides derecho – Deltoides izquierdo
- Cuadrado lumbar derecho – Cuadrado lumbar izquierdo
- Cadera – Cadera
- Costado seno derecho – carina derecha

13/Julio/09 Segunda sesión

Pares rastreados:

Escápula – Escápula
Apéndice – Pleura derecha
Pleura derecha – Hígado
Perihepático – Perihepático
Lugar del tumor – Nervio inguinal

16/Julio/09 Tercera sesión

Pares rastreados:

Occipitales – Coxis
Lugar del tumor – Riñón derecho

18/Julio/09 Cuarta sesión

Pares rastreados:

La paciente presentaba cuadro de gripe, así que esta sesión se dedicó a colocar pares para su restablecimiento y continuar con el tratamiento del fibroadenoma.
Vesícula – Riñón derecho
Carina – Carina
Poplíteo – Poplíteo

20/Julio/09 Quinta sesión

Pares rastreados:

Seno derecho – Seno izquierdo
Suprahepático – Suprahepático
Condral derecho – Condral izquierdo
Pleura derecha – Pleura izquierda
Apéndice – pleura derecha
Perihepático – perihepático

23/ Julio/09 Sexta sesión

Pares utilizados en terapia:

Seno derecho – Seno izquierdo
Suprahepático – Suprahepático
Condral derecho – Condral izquierdo
Pleura derecha – Pleura izquierda
Apéndice – pleura derecha
Perihepático – perihepático

25/Julio/09 Séptima sesión

Pares utilizados en terapia:

Seno derecho – Seno izquierdo
Suprahepático – Suprahepático
Condral derecho – Condral izquierdo
Pleura derecha – Pleura izquierda
Apéndice – pleura derecha
Perihepático – perihepático

Durante estas tres últimas sesiones todos los pares se trabajaron de la misma forma, colocándolos en los mismos lugares, en esta sesión la paciente menciona que el dolor que sentía en la parte lateral (zona del tumor) no lo siente, ahora se ha desplazado a la zona del condral derecho.

27/Julio/09 Octava sesión

Pares utilizados en terapia:

Seno derecho – Seno izquierdo
Suprahepático – Suprahepático
Condral derecho – Condral izquierdo
Pleura derecha – Pleura izquierda
Apéndice – pleura derecha
Perihepático – perihepático

30/Julio/09 Novena sesión

Pares rastreados:

Cuadrado lumbar derecho – cuadrado lumbar izquierdo
Ovario derecho – Ovario izquierdo
Todo el borde del seno derecho – Carina derecha y timo +
La paciente menciona que al tacto ya no siente el tumor, pero se mantiene el dolor en el seno derecho.

01/Agosto/09

Pares rastreados:

Todo el borde del seno derecho – Carina derecha y timo en +
La paciente menciona que el dolor ha disminuido y ya no es todo el día y noche, ahora es intermitente.

Se reprograman las sesiones teniendo una sesión de biomagnetismo por semana solamente.

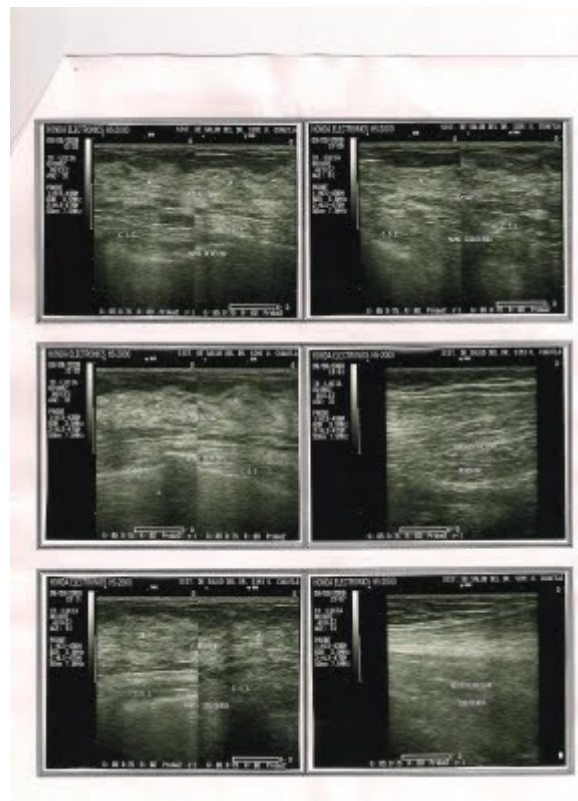
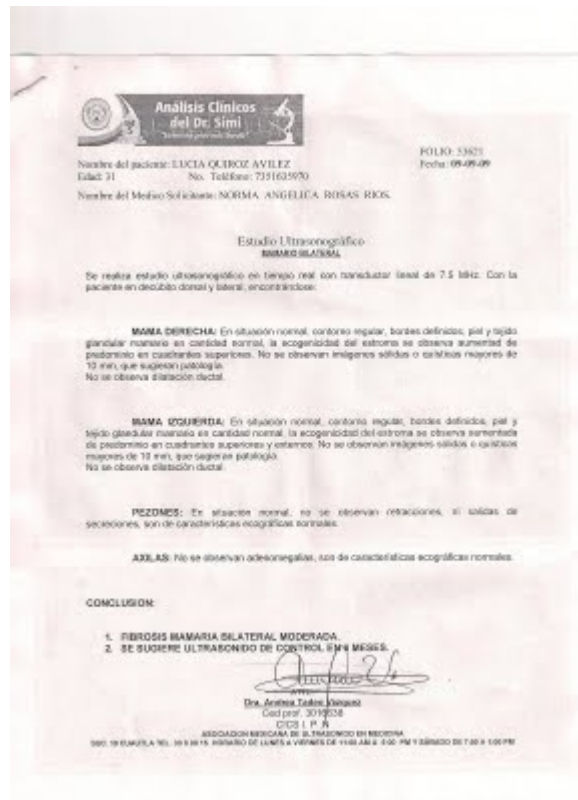Las sesiones del día 13, 20 y 27/Agosto/09

Pares utilizados en terapia:

Seno derecho – Seno izquierdo
Suprahepático – Suprahepático
Condral derecho – Condral izquierdo
Pleura derecha – Pleura izquierda
Apéndice – pleura derecha
Perihepático – perihepático
Riñón derecho- riñón izquierdo
Escápula – Escápula
Cuello de fémur derecho- Cuello de fémur izquierdo

El día 6 de Agosto tuvo consulta en su hospital y al no detectar al tacto el tumor le dieron orden para realizarse un ultrasonido el cual se realizo el día 9 de Septiembre de este año y este es el resultado: fibrosis mamaria bilateral moderada, el fibroadenoma mamario se disolvió y no fue necesaria la cirugía.

El control de la fibrosis mamaria se seguirá atendiendo con biomagnetismo y las recomendaciones del médico general que atiende a la paciente



Durante todo el proceso del tratamiento mediante biomagnetismo de este tumor la paciente no recibió medicación (así fue la orden de su doctor, no le prescribieron el uso de medicamento), pero recuerden que en ningún tratamiento se suspenden las órdenes médicas con las que llegan las personas a terapia.

TRATAMIENTO DE FIBROADENOMA MAMARIO MEDIANTE FLORES DE BACH.

Como otra terapia alternativa además de su control médico, la paciente de tumor en seno aceptó llevar de manera simultánea las terapias de flores de Bach y biomagnetismo.

No puedo exponer completamente el caso debido a la petición de la paciente de solamente dar generalidades, así que respetando su decisión, solo comentaré que se decidió llevar de manera simultánea esta terapia floral debido a una narración que ella hizo de su vida en la tercer sesión de biomagnetismo, y atendiendo a esta situación de 7 años atrás es por lo que se decidió a integrar esta terapia floral.

Antes de exponer el caso es conveniente tener conocimiento que la mente incide de manera directa en los padecimientos que cualquier ser humano sufre.

La paciente narra que lo vivido aproximadamente hace 7 años para ella representa uno de los momentos más difíciles de su vida.

En Febrero de este año, antes de ser detectado el tumor, ella durante toda una noche re-creó todo un escenario mental involucrando los elementos que 7 años antes había vivido y le fue tan impactante este escenario (sueño) que a nivel físico desarrolló escalofrío, sudoración y dolor de cabeza, de tal manera que al despertar ella sintió un malestar muy fuerte en la zona del seno (lugar donde tenía el tumor) y al hacer una exploración ella siente no sólo el tumor sino una gran cantidad de bolitas (fibromas) alrededor de los dos senos.

Además de realizar todos los estudios clínicos necesarios para la determinación del padecimiento, la parte mental de cualquier enfermedad debe ser atendida en igual peso que la parte física, la parte mental tiene que ver con como se siente el paciente con su

padecimiento, en este caso de tumoración sería identificar (ella dio todos los elementos en su narración) de manera profunda qué es lo que siente, quienes están involucrados, en fin, todo el panorama de vida actual y pasado.

Como veremos en entradas más adelante, cada quien tenemos una capacidad determinada y diferente de programar nuestro estado de salud o enfermedad.

Los extractos florales son fluidos que van a actuar directamente sobre el sistema nervioso para lograr un relajamiento, para más información de cual es el proceso dentro del cuerpo revisar la entrada anterior.

Los extractos florales utilizados en este caso fueron:

Willow --> Como un fluido orientado hacia resentimiento.

Crab Apple --> Como depuración de todo el sistema, tanto físico como emocional.

Holly --> En este caso como un tranquilizante para la ira.

Rescue Remedy --> Para potenciar la fórmula.

La forma de uso fue:

10 gotas sublinguales cada 3 horas durante 3 semanas.

Al término de esta semana se volvió a hacer un rastreo de que flores le serían útiles, para este momento se le pregunta a la persona como se ha sentido tomando el extracto y se hace una evaluación de continuar con estos extractos o modificar la fórmula.

Cada persona tiene una combinación de extractos única, por lo que la combinación de los 38 fluidos hacen un número muy grande de combinaciones, solo hay que ser acertados en la construcción y rastreo de los extractos para cada persona.

En el rastreo y con la plática de la persona se determinó continuar con los mismos extractos:

10 gotas sublinguales cada 3 horas.

Después de hacerse el segundo ultrasonido el cual muestra un desvanecimiento del tumor se le recomendó a la paciente seguir tomando este extracto por un período en el que completara 3 meses continuos de uso diario.